



Lumbale stenose (vernaauwing in onderrug)

De lumbale kanaalstenose of vernaauwing van het lendenwervelkanaal is een aandoening die tamelijk veel en vooral bij oudere mensen voorkomt. Mensen die hieraan lijden klagen over pijn laag in de rug en uitstraling van de pijn in één of beide benen. Typisch voor deze klachten is dat ze optreden na een eind lopen en na enige tijd staan; de pijn in de rug en in de benen wordt erger, de benen gaan doof aanvoelen en worden stuurloos. Om dan de klachten weer te doen verminderen moeten de patiënten gaan zitten of voorover bukken of hurken. Liggen op de zij, of met opgetrokken benen, helpt vaak ook. Stilstaan na het lopen helpt niet omdat de klachten zelfs optreden na lang staan. Terwijl men vroeger gewend was om rechtop te lopen, gaat men wat voorovergebogen lopen, omdat in deze houding de klachten beter te dragen zijn. De mensen met deze aandoening zien er daarom steeds meer tegenop om uit te gaan voor hun dagelijkse boodschappen of sociale genoegens waardoor ze tenslotte maatschappelijk geïsoleerd kunnen raken. Het is verder opmerkelijk dat de meeste patiënten die lijden aan een lumbale wervelkanaalstenose, prima kunnen fietsen zonder noemenswaardige been- en rugklachten. Om een goed begrip van de aandoening te krijgen is het belangrijk om een indruk te hebben van de anatomie van de wervelkolom.

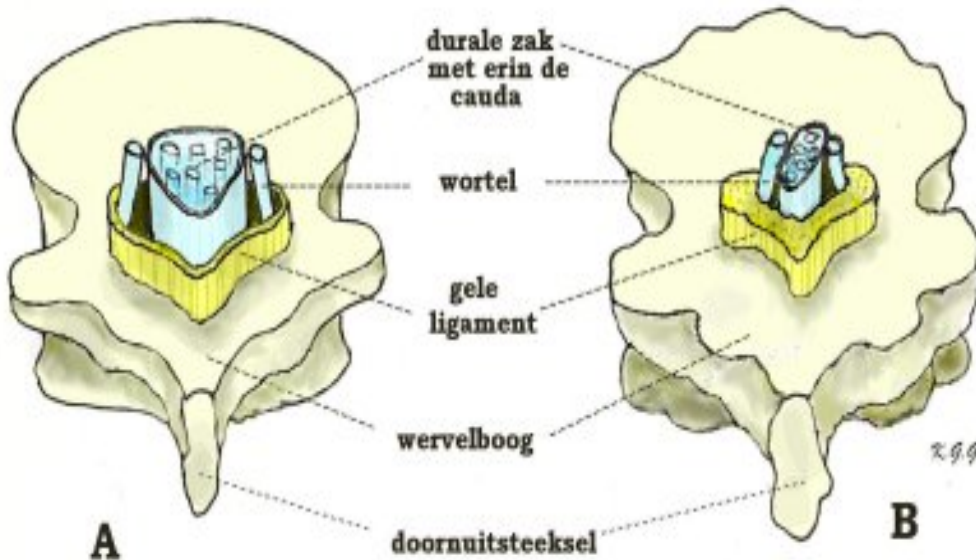
Anatomie van de wervelkolom

De wervelkolom vormt de spil van het bewegingsapparaat, die binnenin het ruggenmerg en de zenuwwortels bevat en aan de buitenkant de aanhechting vormt van het bekken en alle belangrijke spieren van de romp. De wervelkolom bestaat uit 7 nek- (of cervicale) wervels C1 t/m C7, 12 borst- (of thoracale) wervels Th 1 t/m Th 12, 5 lenden- (of lumbale-) wervels L1 t/m L5, en het heiligbeen (of sacrum (S)) met het staartbeentje (stuitje). Met uitzondering van de eerste twee halswervels zit er tussen iedere twee wervels een tussenwervelschijf. Dat de wervels gemakkelijk ten opzichte van elkaar kunnen bewegen, is te danken aan de tussenwervelschijven die elastisch zijn, maar ook aan de gewrichten die aan beide kanten iedere wervel aan de bovenliggende en onderliggende wervels verbinden. Verder wordt het wervelkanaal van boven naar beneden op ieder niveau gevormd door de wervelbogen, die vastzitten aan de wervellichamen, en die aan de achterkant uitlopen in een uitsteeksel (het doornuitsteeksel) dat midden op de rug kan worden gevoeld (de "ruggengraat"). Bovendien worden de wervelbogen met elkaar verbonden door elastische banden, de gele ligamenten, die het wervelkanaal van binnen bekleden. Binnen in het wervelkanaal loopt van boven naar beneden het ruggenmerg (tot aan de 2e lendenwervel). Onder dit niveau gaat het ruggenmerg over in een bundeling van zenuwwortels, de cauda genoemd. Zowel het ruggenmerg als de cauda liggen binnen in een koker van hersenvliezen, de zogenaamde durale zak, waarin ze in hersenvocht (liquor) schokvrij zijn opgehangen. De zenuwwortels ontspringen uit het ruggenmerg en verlaten, omhuld door een manchet van hersenvlies, één voor één telkens links en rechts tussen twee wervels het wervelkanaal.

Oorzaak

De oorzaak van de klachten bestaat uit een vernaauwing van het lendenwervelkanaal (stenose). Door de jarenlange belasting heeft bij ouderen de wervelkolom de neiging om slijtage te vertonen; slijtage is een normaal verouderingsverschijnsel dat bij iedereen voorkomt, al is de mate waarin het optreedt, van mens tot mens verschillend. Deze slijtage, ook wel genoemd artrose, is eveneens bekend van het heupgewricht of het kniegewricht. Als reactie op de artrose gaat het wervelbot woekeren, het wordt veel dikker, vooral bij de gewrichten, waardoor het wervelkanaal nauwer wordt. Bovendien zijn ook de gele ligamenten verdikt, waardoor er binnen het vernaauwde wervelkanaal nog minder ruimte overblijft voor de cauda en de zenuwwortels. Maar hoeveel ruimte er uiteindelijk overblijft, wordt verder bepaald door de mate van slijtage en door de breedte van het kanaal die beide van persoon tot persoon verschillend kunnen zijn (Figuur 1).

De breedte van het wervelkanaal is bij de geboorte al sterk verschillend. Diegenen met een in aanleg nauw kanaal zullen bij de genoemde slijtage eerder klachten krijgen wanneer de reserve ruimte is opgebruikt. Bij patiënten met een aanboren zeer nauw kanaal kunnen de klachten al op jonge leeftijd optreden.



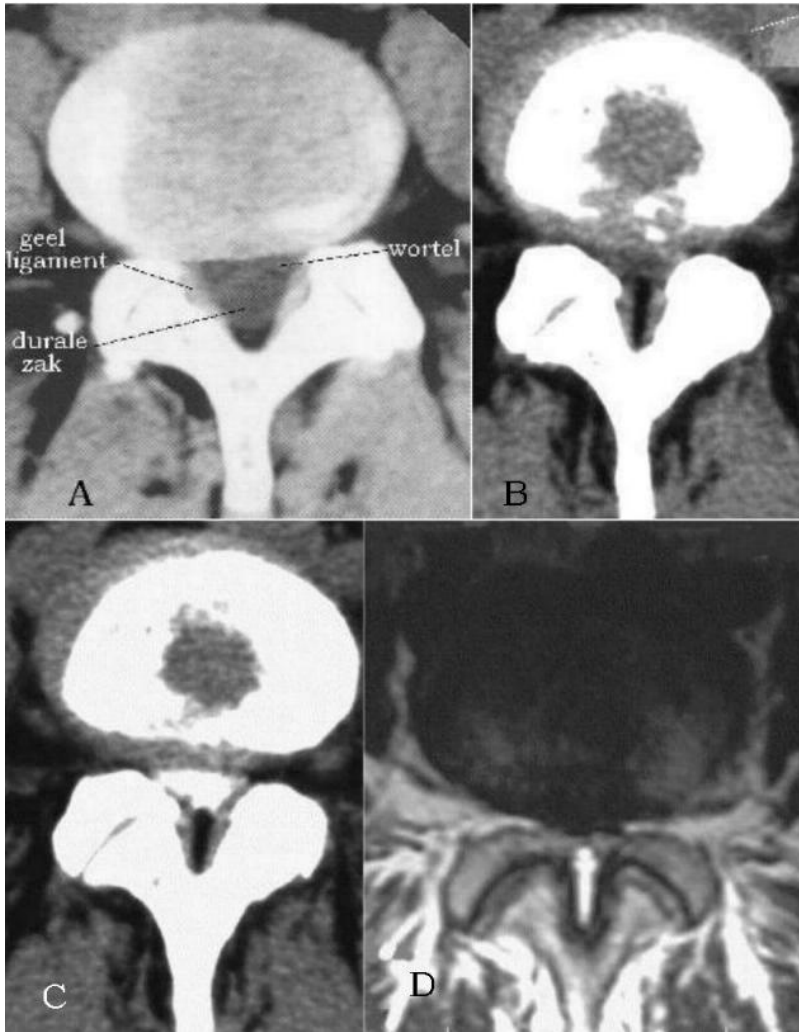
Schematische tekening van de doorsnede door een lumbale wervel . Om de ruimtelijke verhoudingen beter te laten uitkomen is de doorsnede iets hoger genomen door de durale zak met de cauda als inhoud en de bekleding van geel ligament.

- A: normale slanke wervel. Het wervelkanaal is breed en driehoekig in doorsnede, de durale zak is normaal breed met daarnaast de afdalende zenuwwortels, de bekleding met geel ligament is dun.
- B: wervel met artrose. Door woekering van het bot zijn de wervelcontouren grof en onregelmatig en is het wervelkanaal min of meer T-vormig vernauwd. De durale zak is zijdelings samengedrukt met daarnaast de afdalende wortels die ook te weinig ruimte hebben doordat bovendien de bekleding met geel ligament sterk is verdikt en een groot deel van het wervelkanaal opvult.

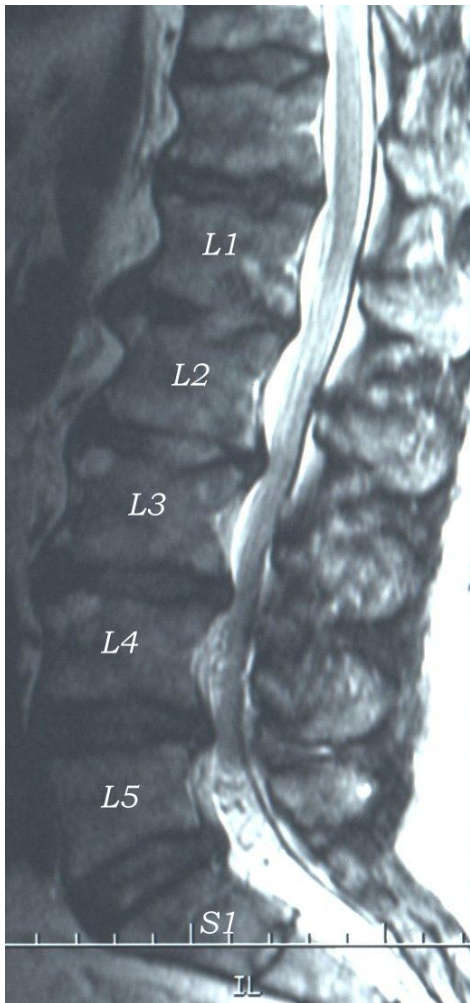
De verergering van de stenose klachten zijn het gevolg van houdingsafhankelijke vernauwing van het wervelkanaal. Tijdens lopen en staan heeft men over het algemeen een holle rug. Dit heeft tot gevolg dat het wervelkanaal nauwer wordt, waardoor dan na enige tijd een stuwing en beknelling optreedt van de zenuwwortels. Als men vooroverbuigt of gaat zitten, wordt de lendenwervelkolom van hol weer recht of zelfs bol. Onder deze omstandigheden is het wervelkanaal het breedste en verdwijnt de stuwing. Er is dan weer meer ruimte voor de zenuwwortels en de pijn neemt af. Aanvankelijk kan de stenose alleen L4/5 betreffen, omdat dit niveau normaal al het smalste is, maar bij een uitgebreide stenose kunnen ook andere niveau's betrokken zijn (L3/4, L2/3 en zelfs L1/2). Bij de slijtage kunnen ook één of meerdere tussenwervelschijven aangedaan zijn, die dan enigszins gaan puilen hetgeen de ruimtebeperking uiteraard verergert. Maar vooral is er ruimtebeperking als de slijtage van de tussenwervelschijven zich tot echte hernia's ontwikkelen; de uitstralende pijn in de benen gedraagt zich dan als die bij de hernia, zoals verergering bij hoesten en niezen (zie daar).

Het stellen van de diagnose

Om aan te tonen dat er een vernauwing van het wervelkanaal in het spel is, worden met de MRI dwarse en overlangse doorsneden van de lendenwervels gemaakt, waarop is te zien dat het wervelbot sterk verdikt is ten koste van het wervelkanaal. Het wervelkanaal is in doorsnede normaal driehoekig van vorm, maar bij stenose heeft het kanaal in doorsnede een T-vorm gekregen of is het zelfs spleetvormig geworden. Op CT-scans is de durale zak met zijn inhoud (de cauda) niet als zodanig zichtbaar, als is het vaak wel duidelijk dat er binnen het vernauwde kanaal weinig ruimte voor is overgebleven (figuur 2). Een CT-scan is vooral geschikt om het bot zelf af te beelden.



Dwarse doorsnede door lendenwervel. MRI-scan van een kanaalstenose. Er is nauwelijks nog sprake van een wervelkanaal.



Zijdelings MRI-beeld van een lumbale kanaalstenose; men ziet het wervelkanaal van links gezien met vernauwingen mede door uitpuilingen van de tussenwervelschijven vooral van L4/5, maar ook van L3/4 en L2/3.

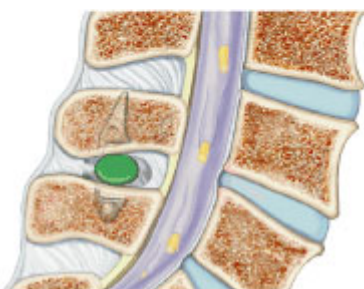
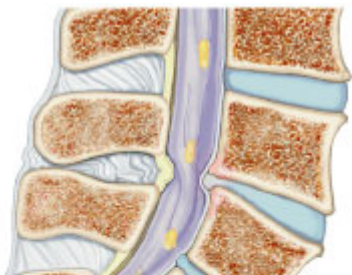
De diagnose kan gesteld worden met een MRI (magneetscan) die zowel het bot dat verdikt is, als het wervelkanaal met inhoud zichtbaar kan maken. Met de MRI kunnen bovendien doorsneden in de lengterichting van het lichaam (d.i. van boven naar beneden) worden gemaakt die de mate van vernauwing op verschillende niveaus aangeven en ook de slijtage van de tussenwervelschijven. Het stellen van de diagnose lumbale kanaalstenose als oorzaak van de klachten is nodig om andere aandoeningen uit te sluiten die soortgelijke klachten geven, omdat deze aandoeningen uiteraard een andere behandeling vereisen. Op de eerste plaats komt hiervoor in aanmerking de zogenaamde "etalageziekte": door vernauwing van de bloedvaten in de benen treedt er na een eind lopen pijn op in de benen, waardoor de patiënt genoodzaakt is om even, bijvoorbeeld voor een etalage, stil te blijven staan om de pijn te doen afzakken. Verder kan een artrose (slijtage) van het heupgewricht pijnklachten in de bovenbenen geven, die op die van lumbale kanaalstenose kunnen lijken.

Operatie

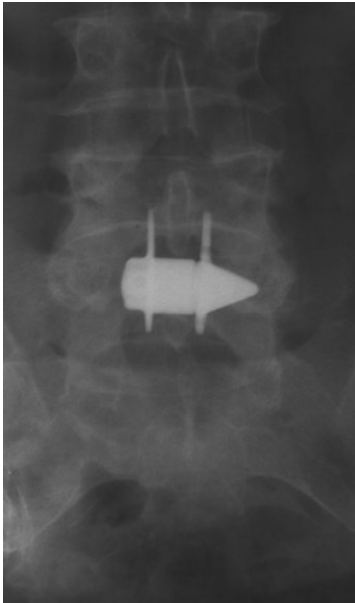
Ook hier geldt dat niet iedere lumbale kanaalstenose hoeft te worden geopereerd, zoals in het begin van de aandoening, als de mensen er weinig klachten van hebben. Als de klachten echter aanzienlijk zijn en het sociale functioneren van de patiënt dreigen te verstoren terwijl de diagnose duidelijk is, dan is een operatie de enige manier om de patiënt van de klachten af te helpen die zijn leven onnodig vergallen. Omdat in huis-, tuin-, en keukentermen

een lumbale kanaalstenose kan worden vergeleken met een doos die te klein is geworden voor zijn inhoud, komt de operatie hierop neer dat het deksel van de doos moet worden verwijderd om de inhoud ruimte te geven. In technische termen gesteld wordt bij de patiënt die op de buik ligt, een overlangse snede gemaakt midden op de rug over het gebied waar het wervelkanaal verwijd moet worden. Dat kan dus over één niveau, bijvoorbeeld L4/5, maar ook over meerdere niveau's vanaf L2 tot en met L5 nodig zijn. Door de rugspieren af te schuiven worden de wervels vrij gelegd. De betreffende wervelbogen (of delen daarvan) worden verwijderd (dit noemt men een laminectomie) en vervolgens de verdikte gele ligamenten. Als de durale zak bevrijd is, kan men waarnemen, dat de durale zak en de zenuwwortels die tevoren in de verdrukking verkeerde, zich duidelijk hebben ontplooid. Over de durale zak worden dan de afgeschoven rugspieren weer aan elkaar gehecht, wat ondanks het ontbreken van de benige bedekking, voldoende bescherming biedt aan de durale zak met zijn inhoud. Als er behalve de kanaalstenose ook een hernia in het spel is, kan deze in dezelfde operatie worden verwijderd. In bepaalde gevallen, die individueel in overweging dienen te worden genomen, wordt een uitgebreide laminectomie gevolgd door het vastmaken van de wervels met platen en schroeven.

Wanneer de vernauwing zich beperkt tot een of hooguit twee niveaus is wordt soms een betrekkelijk nieuwe behandeling toegepast. Deze komt erop neer dat de doornuitsteeksels van de wervels waartussen zich de vernauwing bevindt als het ware uit elkaar geduwd worden door het plaatsen van een blokje of buisje. Hiermee wordt precies hetzelfde bereikt als met het bukken of hurken wat de patiënt doet om zijn klachten te verlichten. De ingreep is heel beperkt, vrijwel zonder risico's en kan zelfs onder plaatselijke verdoving worden uitgevoerd. Wel is het succes beperkt tot 50 - 60% van de patiënten en zijn er nog weinig resultaten bekend op de langere termijn. Ook is het implantaat betrekkelijk duur. Totdat meer resultaten van onderzoek bekend zijn is dit voorlopig geen gangbare behandeling. Inmiddels zijn er al vele van zulke implantaten op de markt met namen als X-stop, DIAM, Coflex, Aperius of Superior.



- Bovenste afbeelding: de vernauwing door het instulpen van het band.
- Onderste afbeelding: door de groene cilinder is de achterwand weer glad.



Röntgenfoto in voor-achterwaartse stralengang. De vinnen dienen om verschuiven te voorkomen.

Na de operatie

De eerste uren na de operatie moeten de patiënten op de rug blijven liggen opdat kleine bloedende vaatjes in het operatiegebied door het lichaamsgewicht worden dichtgedrukt. Het bloed in het operatiegebied wordt soms alsnog via een drain afgezogen. Ook wordt de patiënt soms door een blaascatheter de moeite bespaard om bij het urineren van houding te veranderen. De napijn na de operatie wordt vooral veroorzaakt door het chirurgisch manipuleren aan het bot, waarvoor de patiënten een pijnstillend middel krijgen, maar deze pijn zakt in de volgende dagen snel af. Meestal merkt de patiënt dan pas dat de oude pijnklachten van voor de operatie zijn verdwenen. Omdat ouderen vooral na een operatie grote neiging hebben tot het ontwikkelen van trombose in de benen, is het tegenwoordig gangbaar dat de patiënten zo spoedig mogelijk weer op de been komen om de bloedsomloop te stimuleren. Ook krijgen ze een middel om trombose tegen te gaan totdat ze voldoende gemobiliseerd zijn. Eventueel met de hulp van de fysiotherapie zijn de patiënten na een week voldoende mobiel om naar huis te gaan.

Operatierisico's

De operatie is technisch niet zo riskant. Wel is het zo, dat als er meerdere niveau's geopereerd moeten worden, de operatie langer gaat duren waardoor er meer bloedverlies optreedt. Omdat de meeste mensen met een lumbale kanaalstenose van oudere leeftijd zijn, is het narcose risico groter (dat wil zeggen betreffende complicaties van hart en longen). Door de moderne ontwikkeling van het instrumentarium kan de operatieduur tegenwoordig worden bekort waardoor maar zelden behoefte is aan een bloedtransfusie. Het is echter wel nodig dat voor de operatie het gebruik van stollingsremmende middelen of van Aspirine (vanaf 10 dagen) is gestaakt, eventueel na goedvinden van de internist. Wel wordt in sommige ziekenhuizen ter voorkoming van trombose al tijdens of vanaf de dag voor operatie een regelbaar stollingsremmend middel gegeven dat geen invloed blijkt te hebben op het bloedverlies tijdens de operatie. In sommige klinieken wordt ter voorkoming van trombose de bloedsomloop in de benen gestimuleerd door het gebruik van speciale elastische kousen of van kousen die door een machine ritmisch worden opgeblazen. De risico's van de operatie liggen bij deze oudere patiënten dus vooral in hun leeftijd en hun algemene gezondheidstoestand, zoals hart- of longlijden die kunnen maken dat de buikligging eventueel moeilijk verdragen wordt. Met de moderne ontwikkeling van de anesthesie is er echter vrijwel geen leeftijdsgrens meer, terwijl ook meestal de gezondheidstoestand door het nemen van de vereiste maatregelen voor en tijdens de operatie voldoende



kan worden bijgesteld om de operatie mogelijk te maken. De specifieke operatierisico's zijn zoals bij de hernia-operatie ook hier een toename van uitvalsverschijnselen (verlamming, gevoelsverlies) door het moeten manipuleren aan zenuwwortels die al lang in de knel hebben gezeten. Verder kan bij het bevrijden van een sterk beknelde durale zak een gaatje in de durale zak ontstaan met lekkage van liquor, wat bestreden wordt door platte bedrust gedurende 3 tot 5 dagen. Andere zeldzame risico's zijn nabloeding in het operatiegebied en infectie van de wond. Meer hierover staat in het stuk "Over neurochirurgie in het algemeen".

Recidief

Een echt recidief zoals bij een hernia is hier in feite onmogelijk, omdat het verwijderde bot niet weer aangroeit. Het weer optreden van de klachten blijkt dan meestal hierop te berusten, dat op aangrenzende niveau's (bijvoorbeeld L2/3 en L3/4 na een operatie van L4/5) die bij de vorige operatie niet in aanmerking kwamen voor verruiming, de stenose nu zover gevorderd is, dat een heroperatie nodig is om ook hier de vernauwing te verhelpen. Behalve dat er wat littekenweefsel bij is gekomen, maakt een heroperatie niet veel verschil met de eerste operatie.

Kijk hier als u zich afvraagt of uw aandoening of behandeling consequenties heeft voor het uitoefenen van uw werk.

Datum laatste revisie van deze tekst: april 2009.